

## medicina forense en imáxenes

### **INFARTO AGUDO DE MIOCARDIO CON ROTURA TRANSMURAL DEL TABIQUE.**

### ***ACUTE MYOCARDIAL INFARCTION WITH TRANSMURAL RUPTURE OF THE SEPTUM.***

RODRÍGUEZ ESMORES F<sup>1</sup>.

#### **RESUMEN.**

Presentamos el caso de la muerte súbita de un varón de 69 años con Talla de 1,65m y Perímetro Abdominal de 105cm, con antecedentes médicos de Retraso Mental Leve-Moderado e IQ de Próstata, sin tratamientos farmacológicos según consta en su historial clínico. En la autopsia del cadáver se pone de manifiesto la presencia de Pluripatología Cardíaca plenamente confirmada por la Histopatología y consistente en: Hipertrofia Cardíaca Severa (617gs). Ateromatosis con estenosis severa (90%) de la luz de la arteria coronaria derecha y Trombosis sub-oclusiva añadida. Ateromatosis con estenosis severa (92%) de la arteria Diagonal y de la Circunfleja (80%); y Moderada de la Descendente Anterior (50%). Infarto Agudo de Miocardio con Rotura transmural del Tabique. La Patología Isquémica Crónica del Corazón con Severa Estenosis Multivaso, tiene como resultado final, un IAM Transmural con rotura por necrosis del tabique interventricular, constituyendo un Shock Cardiogénico, que deriva indefectiblemente en la muerte.

**PALABRAS CLAVE:** Infarto agudo de miocardio, muerte súbita del adulto, patología forense.

#### **ABSTRACT.**

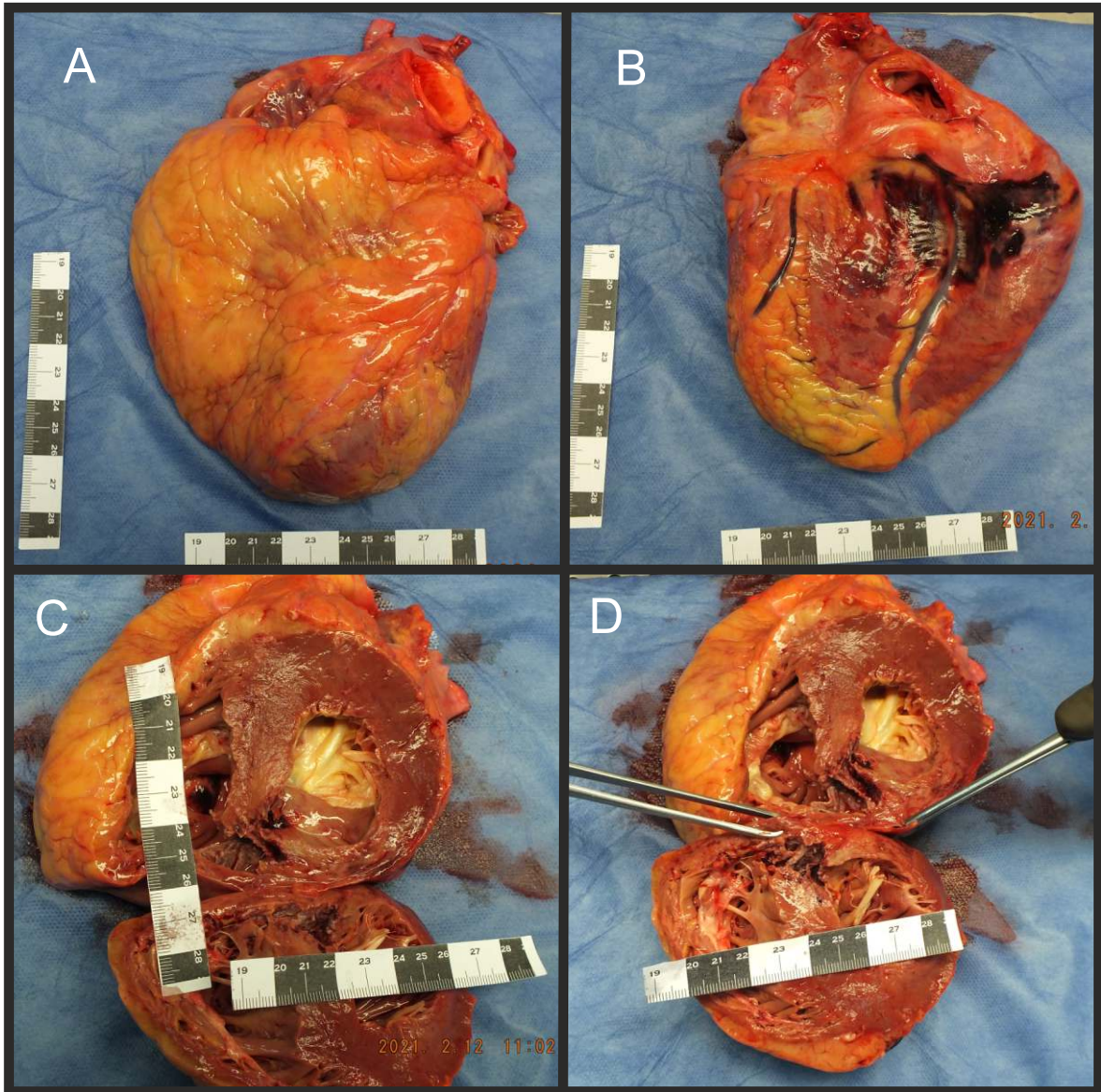
We present the case of the sudden death of a 69-year-old man with a height of 1.65m and an abdominal perimeter of 105cm, with a medical history of Mild-Moderate Mental Retardation and IQ of the Prostate, without pharmacological treatments as recorded in his clinical history. The autopsy of the corpse reveals the presence of Cardiac Pluripathology fully confirmed by Histopathology and consisting of: Severe Cardiac Hypertrophy (617gs). Atheromatosis with severe stenosis (90%) of the lumen of the right coronary artery and added sub-occlusive thrombosis. Atheromatosis with severe stenosis (92%) of the Diagonal and Circumflex arteries (80%); and Moderate of the Anterior Descendant (50%). Acute Myocardial Infarction with Transmural Rupture of the Septum. Chronic ischemic pathology of the heart with severe multivessel stenosis, has as final result, a Transmural AMI with rupture due to necrosis of the interventricular septum, constituting a Cardiogenic Shock, which inevitably leads to death.

**KEY WORDS:** Acute myocardial infarction, sudden adult death, forensic pathology.

**CONTACTO:** Fernando Rodríguez Esmores. Email: fernando.rodriguez.esmores@xunta.gal

1 Médico Forense. Sección de Patología Forense. Subdirección de Vigo. Instituto de Medicina Legal de Galicia

IMAGEN 1: Lesion necrotica transmural a nivel septal. A: Corazón por su cara anterior; B. Cara posterior; C: Sección transversal; D: Sección transversal.



#### BIBLIOGRAFÍA.

1. BLANCO PAMPÍN J Infarto Agudo de Miocardio: Importancia Médico Legal de su Diagnóstico y Técnicas de Detección Postmortem. Boletín Galego de Medicina Legal e Forense N.º.9 Setembro 2000.
2. SUAREZ PEÑARANDA M, CONCEIRO GUIÁN A. RODRÍGUEZ CALVO MS. "Principales Enfermedades Cardíacas asociadas a Muerte Súbita". Gisbert Calabuig JA. Medicina Legal y Toxicología. 7ª ed. MASSON, S.A. 2019. p 246-252.
3. B. MORENTIN-CAMPILLO, M.P. SUAREZ MIER Y B. AGUILERA-TAPIA. "Autopsia Cardíaca en Patología Forense". Revista Española de Medicina Legal. Volumen 39, Número 3, Julio-Setiembre 2013. P 106-111.
4. FREDERICK J. SCHOEN. RICHARD N. MITCHELL. "Cardiopatía Isquémica" En: Kunar. Abbas. Aster ed. "Patología Estructural y Funcional Robbins y Cotran. 9ª ed. Elsevier. España. 2015. p 538-550.

Infarto agudo de miocardio con rotura transmural del tabique.  
RODRÍGUEZ ESMORES F.