CLAVES PARA DIAGNOSTICAR ADECUADAMENTE EL TROMBOEMBOLISMO PULMONAR (TEP) EN LA AUTOPSIA.
CLUES TO PROPERLY DIAGNOSE PULMONARY THROMBOEMBOLISM (PTE) AT AUTOPSY.

LUCENA J.[1], PRIETO-CUADRA D.[2]

RESUMEN.
El tromboembolismo pulmonar (TEP) es una causa frecuente de muerte súbita en personas adultas de mediana edad y ancianos, pero también en adolescentes y adultos jóvenes. Estos casos suelen ser objeto de autopsia, bien forense o clínica, por lo que es conveniente conocer las características morfológicas de los émbolos pulmonares que permitan su diagnóstico diferencial con los coágulos postmortem. Los hallazgos patológicos más significativos se encuentran en arterias pulmonares, tejido pulmonar y corazón, pero no debe concluirse la autopsia sin localizar el foco trombógeno, habitualmente situado en las venas profundas de las extremidades inferiores, que deben ser sistemáticamente evaluadas en la necropsia. Este artículo, realizado a solicitud del Director del Boletín Galego de Medicina Forense, tiene como objetivo exponer las características macroscópicas y microscópicas del TEP, de su origen habitualmente en los sistemas venosos profundos de las extremidades inferiores y de las lesiones pulmonares asociadas. Las características morfológicas permitirán realizar el diagnóstico diferencial con los coágulos postmortem y estimar la data de los trombos, aspecto de gran importancia desde el punto de vista médico-legal. Finalmente se presentan dos casos clínico-patológicos de fallecidos con TEP y coágulo postmortem para ilustrar mejor las diferencias entre ambos.

PALABRAS CLAVE: TROMBOEMBOLISMO PULMONAR; COÁGULO POSTMORTEM; AUTOPSIA FORENSE; AUTOPSIA CLÍNICA.

ABSTRACT.
Pulmonary thromboembolism (PTE) is a frequent cause of sudden death in middle-aged adults and elderly, but also in adolescents and young adults. These cases may be object of an autopsy, being forensic or clinical, and for that reason is necessary to know the morphologic characteristics of the pulmonary emboli which allow the differential diagnosis with the postmortem clots. Most significative pathologic findings are located in the pulmonary arteries, the lung tissue and the heart; however, the autopsy should not be finished without the localization of the thrombogenic source, usually located at the deep leg veins which should be systematically evaluated at the autopsy. The aim of this paper, made at the request by the Director of the Galician Bulletin of Forensic Medicine, is to present the gross and histological features of the PTE, its origin at the deep leg veins and the associated lesions of the lung. Morphologic features may allow the differential diagnosis with the postmortem clots and the dating of thrombus formation, which is an important medicolegal issue. Finally, two clinico-pathological cases of deceased with PE and postmortem clot are presented to better illustrate the differences between them.

KEY WORDS: PULMONARY EMBOLISM; POSTMORTEM CLOT; FORENSIC AUTOPSY; CLINICAL AUTOPSY.

CONTACTO: Joaquin Lucena Romero. Email: joaquin.lucena@gmail.com

1. INTRODUCCIÓN.

El tromboembolismo pulmonar (TEP) consiste en el enclavamiento en las arterias pulmonares de un trombo desprendido (émbolo) desde alguna parte del territorio venoso o desde las cavidades derechas del corazón. El TEP y la trombosis venosa profunda (TVP) son manifestaciones de la misma entidad clínico-patológica, la enfermedad tromboembólica venosa (ETEV)[1]. Es una enfermedad que presenta una tasa de mortalidad menor al 8% en los casos diagnosticados y tratados, sin embargo, alcanza una mortalidad del 30% en los no diagnosticados[2].

El TEP es una causa frecuente de muerte súbita (MS) en personas adultas de mediana edad y ancianos, pero también en adolescentes y adultos jóvenes. Estos casos suelen ser objeto de autopsia, bien forense o clínica, por lo que es conveniente conocer las características morfológicas de los émbolos pulmonares que permitan su diagnóstico diferencial con los

1. Servicio de Patología Forense. Instituto de Medicina Legal y Ciencias Forenses. Sevilla.
2. UGC provincial de Anatomía Patológica. Hospital Clínico Universitario Virgen de la Victoria. IBIMA. Málaga.

coágulos postmortem. La diferenciación entre ambos no suele ocasionar muchas dificultades en la autopsia macroscópica para un patólogo experimentado; no obstante, cuando el trombo se formó pocas horas antes de embolizar, o se trata de pacientes en tratamiento anticoagulante o fibrinolítico, las diferencias pueden ser más sutiles por lo que el examen histopatológico es definitivo en estos casos. El examen histopatológico también es de gran utilidad para estimar la data de los trombos, aspecto de gran importancia médico-legal como luego se comentará[3].

En los últimos 5 años (2018-2022), en el SPF de Sevilla se han realizado 5194 autopsias en cadáveres completos, 3066 (59%) de origen natural y de ellas 2153 (70%) de origen cardiovascular. En estos 5 años se han diagnosticado 136 MS por TEP (54% mujeres, predominio entre 66 y 80 años), representando el 4.4% de todas las muertes naturales y el 7.6% de las muertes naturales cardiovasculares, cifra que es superior a la descrita en Japón (1.5% de todas las MS)[4] y casi el doble de lo que publicamos en un estudio previo(1). Con respecto a las autopsias en población de 1-35 años, desde 2004 a 2021 (18 años) hemos tenido 339 MS de las que 267 (79%) eran de origen cardiovascular y dentro de ellas 32 (12%) fueron debidas a un TEP (59% varones, rango 2-35 años) [5]. La tasa de TEP en este grupo de edad es de 0.20/100000 habitantes/año, cifra inferior al 0.36/100000 habitantes y año descrito en un estudio previo realizado en Dinamarca[6].

La patogenia de la formación del trombo sigue basándose en la clásica triada de Virchow (1856)[7]: estasis vascular, daño endotelial y anomalías de la circulación sanguínea. Existen diversos factores genéticos, así como condiciones adquiridas, permanentes o temporales, que favorecen el desarrollo de un TEP. Entre los factores de riesgo adquiridos se encuentran la inmovilización prolongada, movilidad reducida, toma de anticonceptivos orales, obesidad, edad avanzada, tabaquismo, embarazo y puerperio, enfermedades psiquiátricas, fundamentalmente esquizofrenia y tratamiento con antipsicóticos, sobre todo Clozapina[1,8,9,10]. La predisposición genética del riesgo elevado de trombosis venosa se describe con el término trombofilia que está asociada con mutaciones genéticas en los factores que inhiben o regulan la cascada fisiológica de coagulación. Entre ellos, las mutaciones más frecuentes se han hallado en el factor V de Leiden, que determina una deficiencia en la activación de la proteína C, y en la protrombina G20210 y con menor frecuencia la antitrombina (I, II y III) y las proteínas C y S[11,12].

El objetivo de este artículo es exponer las características macroscópicas y microscópicas de los trombos pulmonares que permitan su diferenciación de los coágulos postmortem. Los hallazgos patológicos más significativos se encuentran en arterias pulmonares, tejido pulmonar y corazón, pero no debe concluirse la autopsia sin localizar el foco trombógeno, habitualmente situado en las venas profundas de las extremidades inferiores, que deben ser sistemáticamente evaluadas en la necropsia.

2. TÉCNICA DE LA AUTOPSIA.

En el examen externo, es importante determinar si existe trombosis venosa profunda, determinando la presencia de alguna extremidad inferior roja e hinchada, comprobando la circunferencia bilateral de la pantorrilla y el muslo[3].

En el examen interno, es interesante determinar si hay hallazgos relacionados con traumatismos, cirugía reciente, o neoplasias subyacentes conocidas o no, dado la potencial existencia de síndromes paraneoplásicos que se relacionan con alteraciones de la coagulación y son causas secundarias de TEP.

Ante la sospecha de TEP se debe proceder mediante técnica de disección de Gohn, con una extracción en bloque de los órganos torácicos incluyendo lengua y glotis. Para localizar el trombo, lo mejor es buscarlo in situ, por lo que se aconseja abrir la arteria pulmonar mediante abordaje posterior debajo de las uniones traqueo-bronquiales donde se localizará la cara posterior de la división en rama izquierda y derecha de la arteria pulmonar[13].

Tras la apertura de la arteria pulmonar si se visualiza algún tipo de estructura tubular intraluminal, es importante no movilizarlo ni traccionar del mismo ya que, en fresco, existe riesgo de disgregación de este. Por lo tanto, es importante seguir abriendo el flujo vascular arterial pulmonar de forma anterógrada, hasta las ramas lobares principales. Si en fresco no existen datos suficientes para determinar la naturaleza del TEP, es aconsejable practicar una fijación parcial de las estructuras en formol, y proseguir con la disección de forma diferida y secuencial (en 24 horas posterior), a fin de favorecer la fijación del material intravascular, permitiendo conservar la integridad del mismo en sucesivos cortes del parénquima pulmonar siguiendo planos vasculares.

Es importante comprobar la presencia de TEP tanto en segmentos proximales (en bifurcaciones, émbolos en silla de montar) como en la vascular distal (ramas lobares y segmentarias) porque no es infrecuente que sea una enfermedad de múltiples eventos. Finalmente, se debe observar el parénquima pulmonar ya que la presencia de edema pulmonar puede indicar insuficiencia cardíaca congestiva preexistente, lo que supone una causa contribuyente de TEP[14].

3. CARACTERÍSTICAS MORFOLÓGICAS DE LOS TROMBOS.

El tromboémbolo causante del TEP se localiza en las arterias pulmonares. Los trombos de gran tamaño suelen quedar ubicados en el tronco arterial principal llegando a obstruir en ocasiones ambas arterias pulmonares determinando el denominado “trombo en silla de montar” (Fig. 1). Los de menor tamaño obstruyen ramas principales de dicha arteria y los más pequeños, las ramas intrapulmonares.

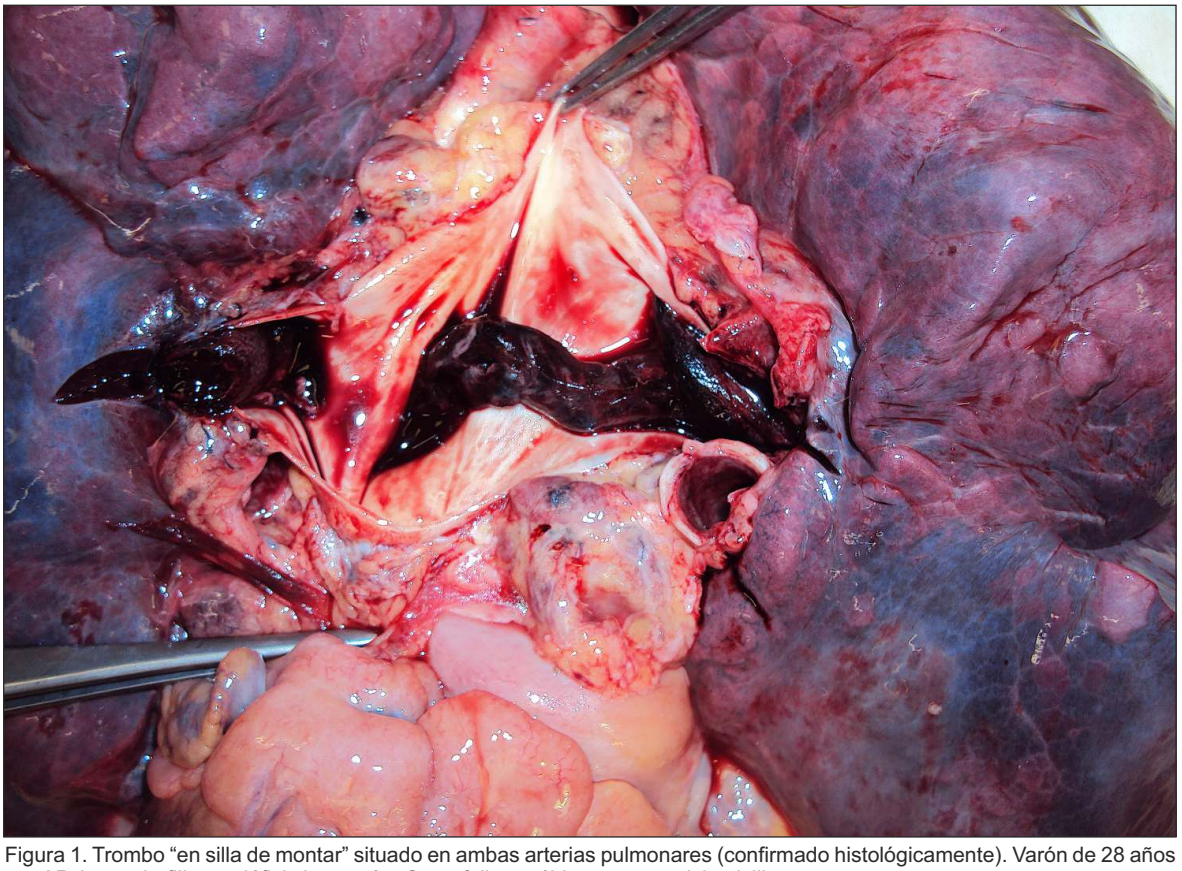

Figura 1. Trombo “en silla de montar” situado en ambas arterias pulmonares (confirmado histológicamente). Varón de 28 años con AP de trombofilia por déficit de proteína S que fallece súbitamente en el domicilio.

Los trombos se diferencian morfológicamente en dos grandes tipos en función de su grado de evolución cronológica: trombos grises (Fig. 2) y trombos rojos (Figs. 1 y 3). Los trombos grises son compactos, de coloración blanquecina y laminados a la sección. Los trombos rojos son igualmente compactos, pero de color rojo oscuro y a la sección presentan capas blancas y rojas alternadas (líneas de Zahn) (Figura 3). Ambos trombos ocluyen la luz arterial, aparecen como torcidos sobre sí mismos (Figs. 3 y 4) y no se amoldan perfectamente a la luz arterial, pudiendo apreciarse en su contorno la forma del molde venoso de origen o incluso la impronta de las válvulas cardíacas del corazón derecho a través del cual han progresado hasta las arterias pulmonares. Las líneas de Zahn en el estudio microscópico corresponden con capas alternantes de agregados de eritrocitos y otras conformadas fundamentalmente por plaquetas y fibrina en forma de láminas. Dichas capas o líneas reflejan el mecanismo de producción de los trombos en situaciones de estasis venoso a nivel del foco trombógeno por depósito progresivo de elementos sanguíneos sobre un trombo originalmente adherido a un defecto endotelial venoso. Cuando en el trombo pueden identificarse microscópicamente abundantes neutrófilos, se le denomina trombo séptico y sugiere la existencia de un proceso infeccioso asociado.

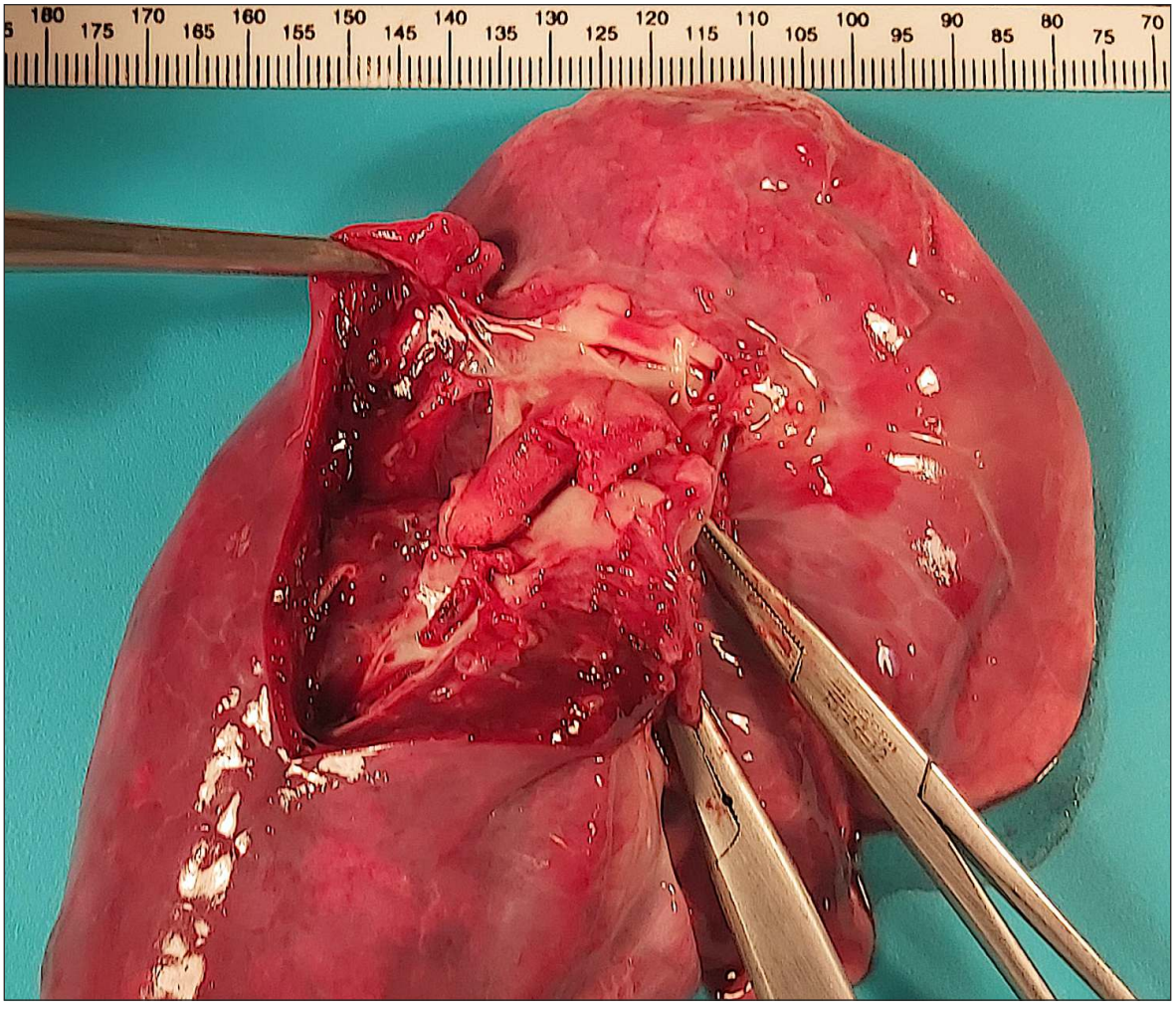

Figura 2. Trombo gris acabalgado en las dos arterias pulmonares principales (confirmado histológicamente). Niño de 2 años con AP de s. nefrótico córtico-dependiente que fallece súbitamente.

Se ha demostrado que los émbolos presentan preferencia por localizaciones múltiples, pulmón derecho y lóbulos inferiores. Tras circular como émbolos, impactan cuando se produce incompetencia continente-contenido en el territorio vascular tras lo cual se adhieren al endotelio vascular dañado y sufren transformaciones histológicas produciéndose el fenómeno conocido como trombo-émbolo.

En la experiencia práctica de los autores, los trombo-émbolos expanden centrífugamente los diámetros de las arterias pulmonares desde el hilio hasta la periferia de forma que, tras la fijación, y sobre todo en los masivos o de grandes ramas, se ve muy bien como han dilatado "contra-natura" el calibre habitual del vaso (Fig. 5) dando la imagen clásica de "pasta de dientes saliendo del tubo" (Fig. 6).

Habitualmente, los émbolos pulmonares se observan fácilmente durante la autopsia y el diagnóstico diferencial con los coágulos postmortem no ofrece problemas. Éste último es blando, liso, brillante y no producen aumento en el diámetro de la luz, sino que reproducen exactamente la forma del vaso en que se encuentran y cuando se extraen forman un molde que dibuja perfectamente toda la vasculatura hasta las ramas distales. La sedimentación, después de la muerte suele dividirlo en una parte de coágulo plasmático tipo “grasa de pollo”. En otras ocasiones tienen una superficie brillante y un aspecto gelatinoso en “jalea de arándanos”[3] (Figs. 3, 7 y 8).

Desde el punto de vista microscópico, es importante distinguir entre:

- Trombo–émbolo reciente, donde se visualizan las líneas de Zahn, que puede ser sutil, delgada y periférica.

- Trombo–émbolo organizado, donde se aprecia infiltración celular inflamatoria con macrófagos y la presencia de neovasos, que muestran distribución centrípeta (comienzan en los bordes y progresa hacia el interior).

- Coágulo sanguíneo postmortem, tiene apariencia macroscópica de “grasa de pollo” (coloración amarillenta) o “jalea de arándanos/gelatina de grosella” (coloración rojo oscuro brillante). Y microscópicamente, muestra una disposición aleatoria de suero coagulado y glóbulos rojos.

Figura 3. Aspecto macroscópico de un trombo pulmonar (izquierda) y un coágulo postmortem (derecha) (confirmados histológicamente).

Figura 4. Aspecto macroscópico de un trombo pulmonar tras fijación prolongada (confirmado histológicamente). Mujer de 59 años con inmovilización de la extremidad inferior derecha por fractura de tobillo en accidente laboral que fallece súbitamente en su domicilio a los 34 días.

Figura 5. Aspecto macroscópico de un trombo en una rama de la arteria pulmonar tras fijación prolongada con lupa estereoscópica (confirmado histológicamente). Mujer de 57 años que viajaba en una furgoneta desde Bulgaria a Portugal y fallece súbitamente cuando se detuvieron a repostar carburante en una gasolinera de Sevilla.

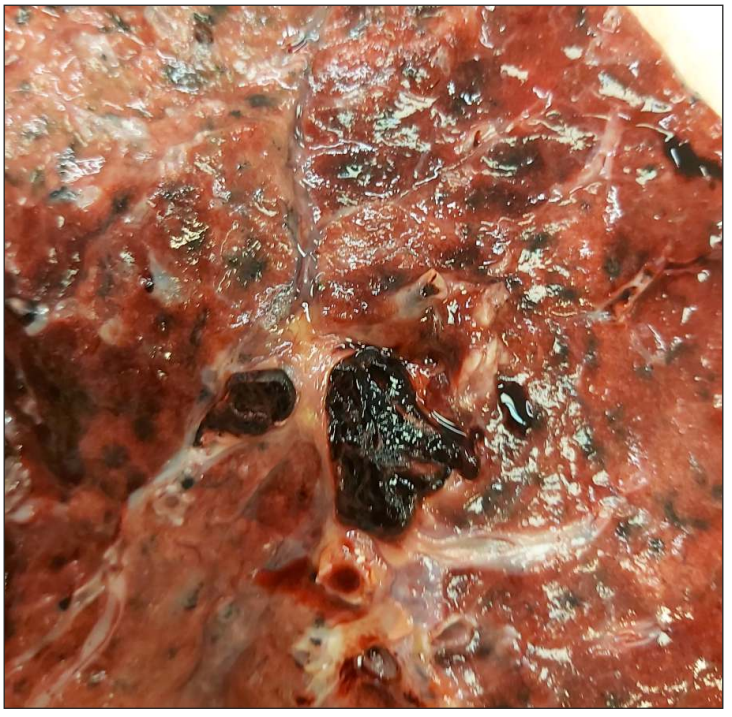

Figura 6. Trombo aflorando en la luz arterial “como pasta de dientes saliendo del tubo” (confirmado histológicamente). Varón de 55 años, fumador importante, con antecedentes de inmovilización por fractura de peroné tres semanas antes que fallece súbitamente en el domicilio. El pulmón presenta una antracosis severa con un patrón de enfisema.

Figura 7. Imagen de coágulos postmortem con el típico aspecto “en grasa de pollo”. El coágulo del centro dibuja perfectamente las ramas vasculares. Mujer de 56 años que es hallada fallecida en el domicilio.

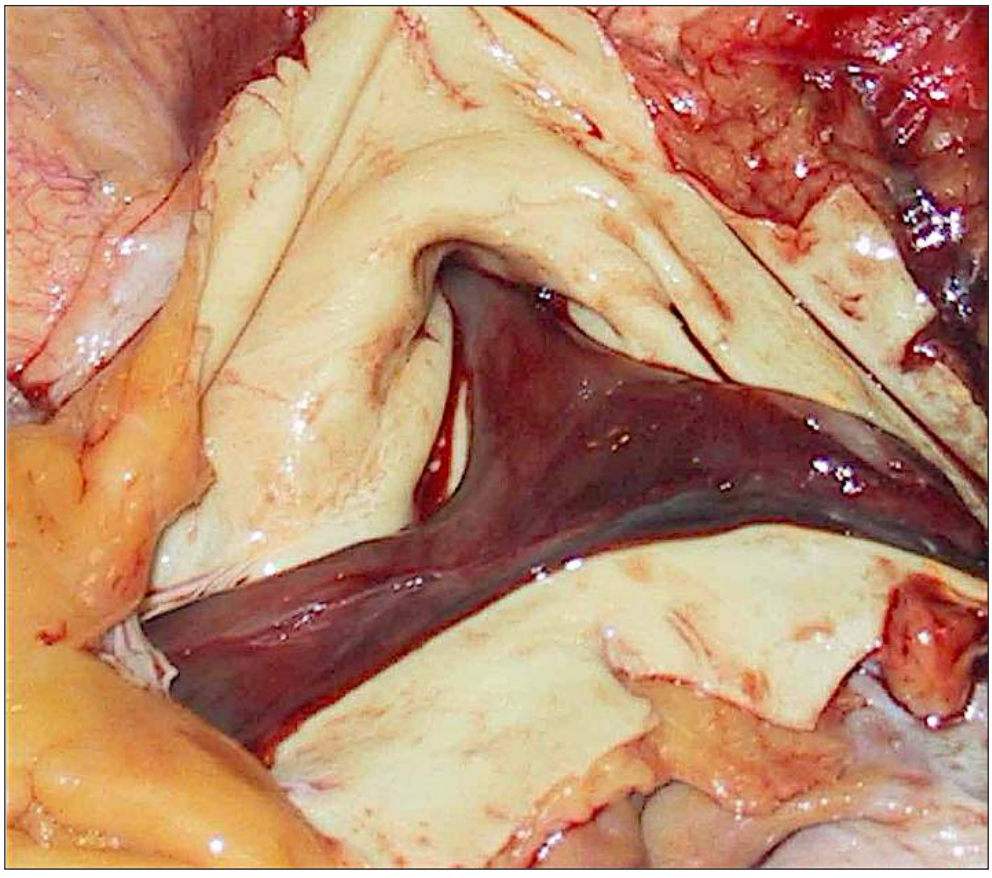

Figura 8. Coágulo postmortem acabalgado en las arterias pulmonares con la superficie brillante y el aspecto gelatinoso "en jalea de arándanos". Varón de 71 años en tratamiento con anticoagulantes orales (warfarina sódica) que es hallado muerto en el domicilio.

En la Tabla 1 se describen las diferencias morfológicas entre los trombos vitales agudos, responsables de TEP, y los coágulos postmortem.

	Trombo Vital	Coágulo Postmortem
Color	Rojo oscuro	Bifásico rojo/amarillo (grasa de pollo, jalea de arándanos
Consistencia	Firme	Blanda y gelatinoso
Superficie	Rugosa. Deslustrada	Lisa, húmeda, brillante
Forma	Enroscado. Molde de venas en las piernas	Molde de la arteria pulmonar. Ramificado
Estriaciones lineales	Presentes	Ausentes
Distensión vascular	Presente	Ausente. Adherido a la pared pero se elimina fácilmente
Adherencia a la pared vascular	Presente	Ausente
Hemorragia perivascular	Presente	Ausente
Líneas de Zahn	Si	No

Tabla 1. Características macroscópicas de los trombos vitales y los coágulos postmortem. Modificada de Groshong et al (2008)[15].

4. ESTIMACIÓN DE LA DATA DE LOS TROMBOS.

Los trombos presentan una evolución cronológica en diferentes fases según su edad histológica lo que permite realizar la datación de los mismos en tres fases cronológicas identificables. Diversos autores recomiendan centrar el estudio de datación de los trombos en su foco de origen de TVP en lugar de los trombos pulmonares, dada la evolución más imprevisible de esta última ubicación[9,16].

Fase	Período	Histología
I	1-7 días	• La sangre contacta con un endotelio erosionado y se forma un parche de plaquetas y fibrina que crece por capas alternantes de eritrocitos y plaquetas con fibrina (líneas de Zahn). • No hay reacción entre trombo y endotelio. • Eritrocitos preservados y aglomerados. • Picnosis inicial de células sanguíneas blancas. • Monocitos con núcleos alargados. • Depósitos de calcio (tinción de Von Kossa). • Al principio, el trombo se une firmemente a una pequeña parte de la pared del vaso y no se puede liberar fácilmente. Por el contrario, un coágulo mantiene la proporción habitual de elementos formes de la sangre y no se une al endotelio por lo que se libera fácilmente de él.
II	2-8 semanas	• Cambios proliferativos de endotelio y capa media con penetración de fibroblastos. • Predominan macrófagos cargados de hemosiderina, eritrocitos fantasmas y transformación fibrinosa. • Las tiras de fibrina se unen atrapando células blancas. • La superficie libre del trombo está recubierta de endotelio. • Restos nucleares dispersos de células blancas.
III	Más de 2 meses	• Hialinización completa del trombo con cavidades centrales sinuosas y más adelante recanalización de los grandes vasos con elementos formes libres en su luz. • Pocas células blancas en el interior de un tejido conectivo compacto rico en fibras y pobre en celularidad.

Tabla 2. Fases de la datación histológica de los trombos y tromboémbolos. Tomada de Fineschi et al (2009)[17].

5. HALLAZGOS EN EL PULMÓN.

En el tejido pulmonar, el examen macroscópico a menudo no revela hallazgos significativos, aparte de la presencia de los trombos que afloran de las luces arteriales como “pasta de dientes saliendo del tubo” (Fig. 6). En ocasiones se observan manguitos hemorrágicos periarteriales con necrosis del tejido pulmonar (Fig. 9). El estudio microscópico sólo revela infiltrados de hematíes intraalveolares y parenquimatosos y un estado de congestión vascular.

El infarto pulmonar se observa en un porcentaje que oscila entre el 20-30% de los TEP (Figs. 10 y 11). Para que haya infarto pulmonar se deben cumplir uno de estos criterios: pérdida de la doble irrigación pulmonar, provista por las arterias pulmonares y las bronquiales (que derivan de la aorta) o la coexistencia de enfermedad cardiaca o pulmonar. En aquellos pacientes que presentan enfermedad cardiaca, especialmente insuficiencia cardiaca congestiva, la hemorragia pulmonar progresa a infarto con necrosis del tejido pulmonar, cuya cuantía estaría directamente relacionada con el tamaño del trombo-émbolo y del vaso ocluido. Sin embargo, en los pacientes sin enfermedad cardiaca y con una presión venosa pulmonar normal, se desarrollaría un infarto incompleto, que corresponde a hemorragia intraalveolar sin evidencia de necrosis[18].

Las características anatomo-patológicas del infarto pulmonar se describen en la Tabla 3.

Figura 9. Manguitos hemorrágicos periarteriales con necrosis pulmonar. Niño de 8 años con AP de síndrome nefrótico córtico-dependiente que fallece durante ingreso hospitalario. El análisis de trombofilias hereditarias puso de manifiesto una mutación heterozigota en el gen de la protrombina

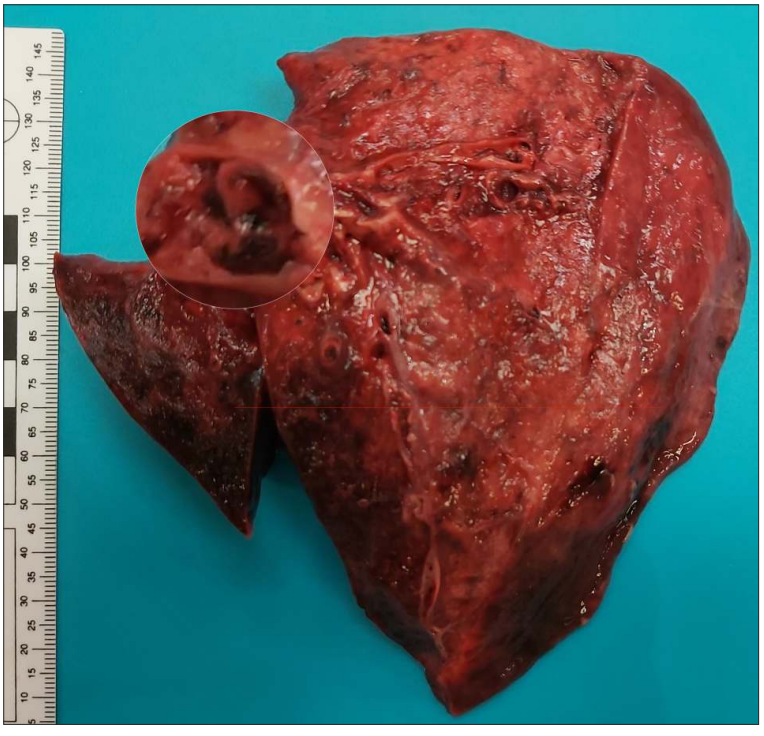

Figura 10. Infarto pulmonar en la base del pulmón derecho con la característica forma triangular de vértice inferior (confirmado histológicamente). La arteria pulmonar principal derecha está totalmente ocluida por un trombo (círculo magnificado). Varón de 88 años que fallece súbitamente.

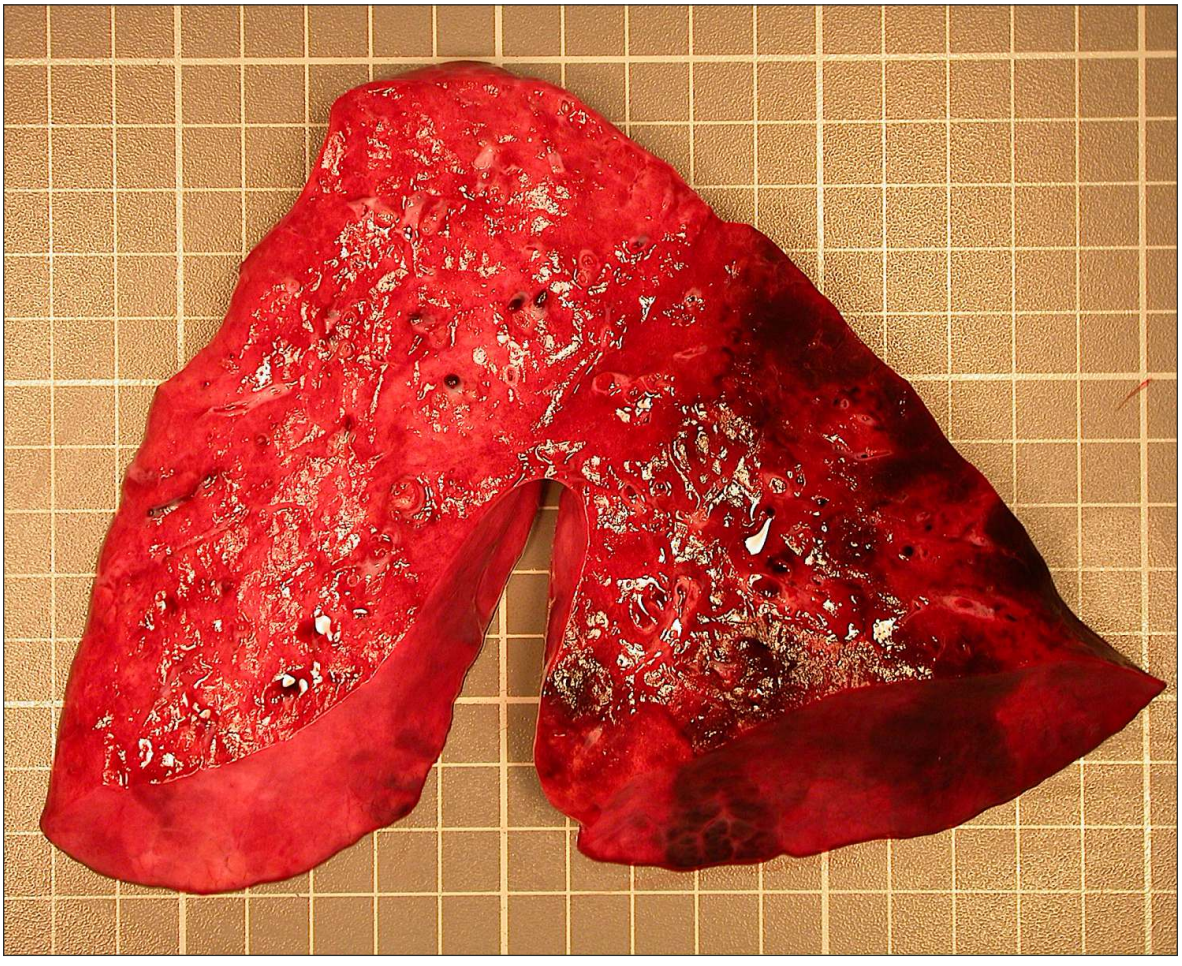

Figura 11. Infarto hemorrágico que ocupa todo el lóbulo inferior del pulmón izquierdo (confirmado histológicamente). Niño de 8 años con AP de síndrome nefrótico córtico-dependiente que fallece durante ingreso hospitalario. El análisis de trombofilias hereditarias puso de manifiesto una mutación heterozigota en el gen de la protrombina 20210A.

Características Macroscópicas	Características Microscópicas
• Las áreas de infarto pulmonar tienen una morfología en cuña a la sección del pulmón, con su vértice orientado al hilio pulmonar. • En su fase inicial, presentan un aspecto hemorrágico, de color azul-rojizo y superficie sobreelevada y puede asociar exudado fibrinoso pleural. • En la segunda fase, el color del tejido infartado se torna pardo por la lisis de la hemosiderina. • En la tercera fase, se produce una fibrosis por sustitución del tejido necrosado por tejido conectivo, dando una coloración blanco-grisácea que progresa desde la periferia al centro del infarto. • En su fase final, todo el tejido infartado es sustituido por tejido fibroso que se retrae y forma una cicatriz.	• En las fases iniciales del infarto pulmonar, sólo se aprecia hemorragia, edema alveolar y congestión arterial, sin evidencias macroscópicas de necrosis. En la fase de infarto establecido, estos hallazgos se asocian con reacción inflamatoria celular y desaparición de núcleos en los septos alveolares (necrosis coagulativa del parénquima pulmonar en un área de hemorragia y edema).

Tabla 3. Anatomía patológica del infarto pulmonar. Tomada de Garamendi et al (2015) [9].

6. BÚSQUEDA DEL ORIGEN DEL TROMBO EN EL SISTEMA VENOSO.

Ante un TEP siempre hay que buscar el origen del trombo que suele localizarse en un 90% de los casos en el sistema venoso profundo de los miembros inferiores, fundamentalmente en las venas musculares de las pantorrillas (Figs. 12 y 13). No obstante, hay que tener en cuenta que el origen del trombo no se suele encontrar en aproximadamente el 20% de los casos[19]. Previamente, hay que observar si en las extremidades inferiores existen alteraciones de la coloración, venas varicosas, tumefacción o asimetría en el grosor de las piernas (medir el perímetro a 20 cm por debajo de la tuberosidad tibial, 3 cm de diferencia tienen valor diagnóstico; también por encima de las rodillas))[3].

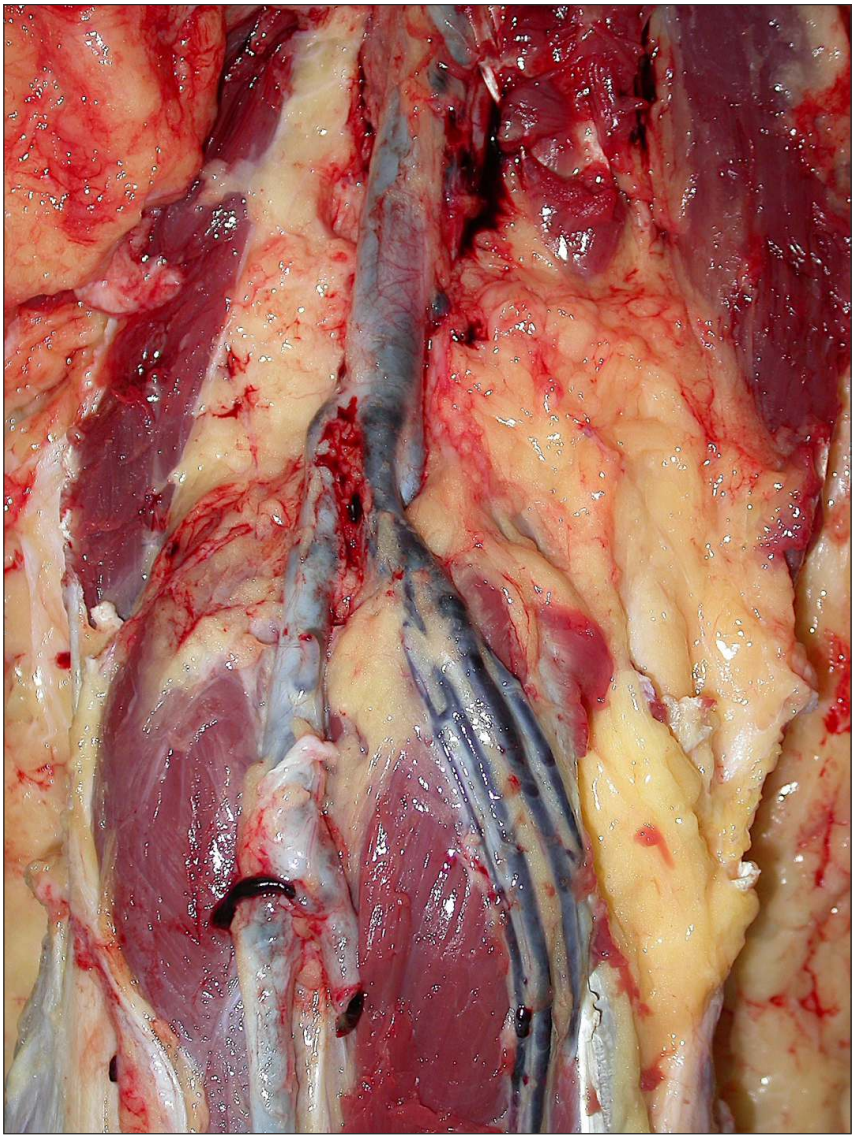

Figura 12. Trombosis masiva en el territorio de las venas poplíteas y tibiales posteriores (confirmada histológicamente). Mujer de 39 años, con AP de trastorno ansioso-depresivo y clínica de disnea visitada en numerosas ocasiones por diferentes médicos. Fallece súbitamente en el domicilio.

Figura 13. Trombosis en el territorio de las venas poplíteas (confirmada histológicamente). Se observa la arteria en el centro y las dos venas a los lados. El trombo en la vena situada en el lado izquierdo de la figura ha sufrido un proceso de recanalización. Varón de 88 años que fallece súbitamente.

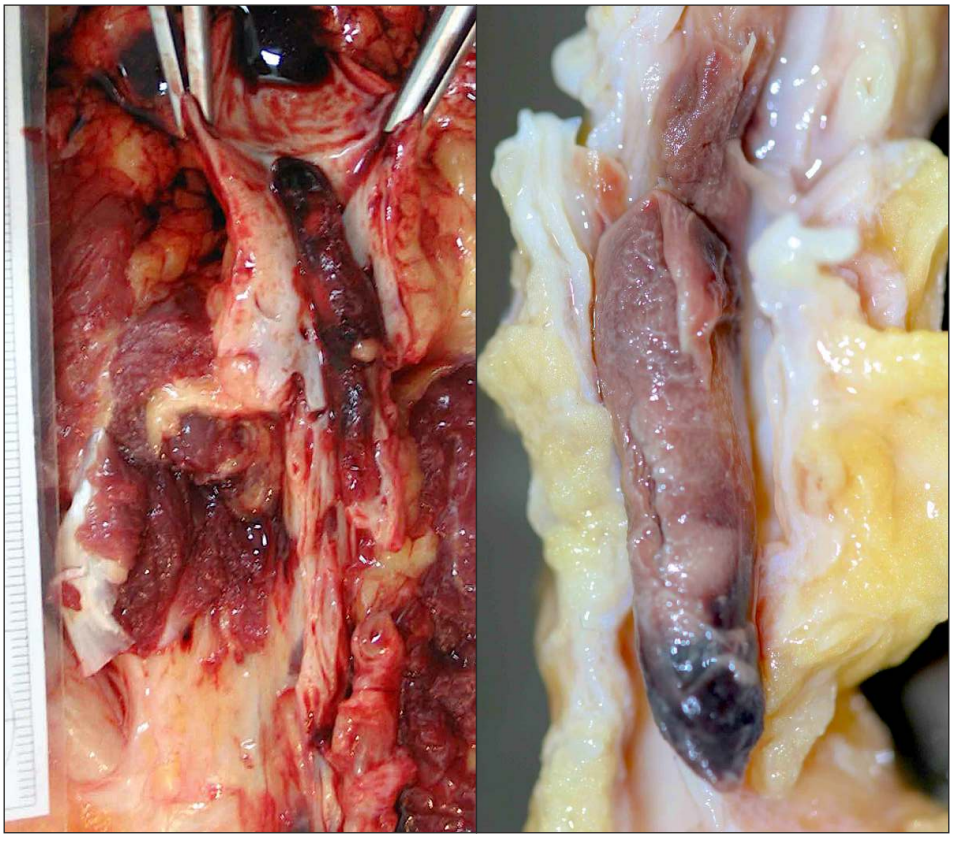

Figura 14. Trombosis en el territorio de la vena tibial posterior (confirmada histológicamente). A) Trombo en fresco; B) Trombo tras fijación prolongada. La vena se ha abierto longitudinalmente para mostrar el trombo alargado con punta “en cabeza de serpiente”. Varón de 61 años diagnosticado de rotura fibrilar en el gemelo de la pierna derecha que fallece súbitamente dos meses más tarde.

En un 10% de los casos el origen del trombo puede estar en cualquier punto del sistema venoso fuera de las extremidades inferiores, incluidos los senos venosos de la duramadre o en el corazón derecho (Fig. 15).

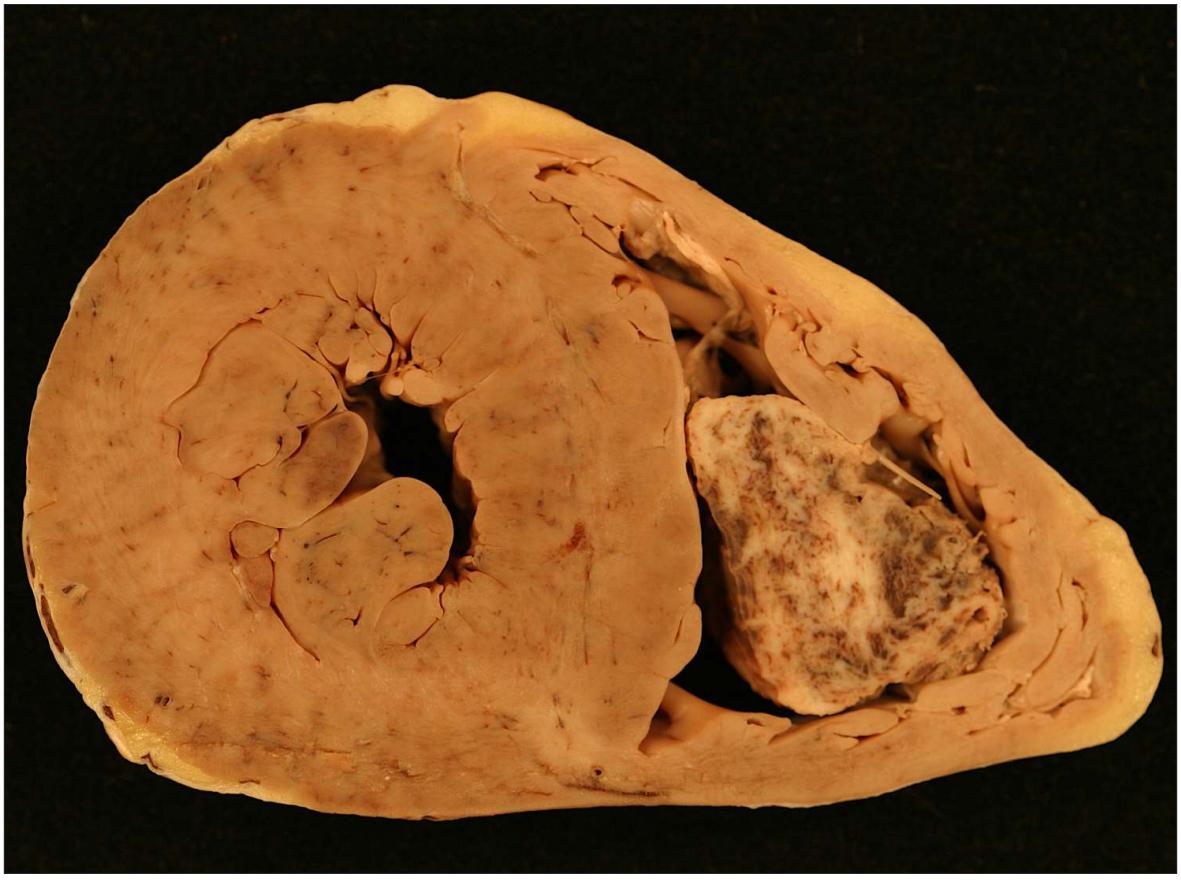

Figura 15. Trombo adherido a la trabécula del ventrículo derecho que produjo TEP masivo en un niño de 8 años con AP de síndrome nefrótico córtico-dependiente (confirmado histológicamente).

7. PRESENTACIÓN DE DOS CASOS CLÍNICO-PATOLÓGICOS.

7.1. CASO 1.

Paciente varón de 66 años que acude a un s. de urgencias por sintomatología de tos no productiva y empeoramiento de disnea de un mes de evolución sin dolor torácico. A la exploración presenta signos de insuficiencia venosa y en analítica troponina de 0.148 y pro-péptido natriurético cerebral de 1254. Se procede al de urgencias con aumento de dosis de Furosemida. Dos días después sufrió síncope al despertar, con recuperación espontánea, acompañado de gran sensación de enfermedad, disnea y sudación profusa. Durante el traslado al hospital, sufre parada cardio-respiratoria con asistolia sin recuperación de pulso ni respiración a pesar de maniobras de RCP avanzada.

Fig. 16 (Panel A):

Visualización en fresco del coágulo perimortem en forma de cola que se extendía desde cavidad ventricular derecha, a través de válvula sigmoidea pulmonar, tronco pulmonar común y arteria pulmonar derecha. Contactando con el trombo se aprecia émbolo impactado en rama segmentaria inferior de la arteria pulmonar izquierda. Se observa como el coágulo postmortem es negro, brillante y no adherido a endotelio vascular, mientras que el trombo émbolo es parduzco, mate, rígido y adherido (amoldado) a la luz vascular arterial.

Panel B:

Visualización macroscópica de las características diferenciales entre el coágulo peri-postmortem en forma de cola y el trombo émbolo tras fijación en formol. Se observa el acabalgamiento e impactación vascular que produce en ramas vasculares segmentarias de arteria pulmonar lobar inferior izquierda. Microscópicamente, muestra signos vitales (líneas de Zahn), así como signos de revascularización y reendotelización, propios de fase II.

Panel C:

Visualización macroscópica de un gran trombo émbolo masivo, en cabalgadura, impactado en hilio vascular de arteria pulmonar izquierda, visible solo parcialmente en momento previo a la disección pulmonar (asterisco). Tras la apertura y corte pulmonar según flujo vascular se puede apreciar cómo se extiende a través de todas las ramificaciones de las tres arterias lobares derechas, dilatando y ocupando en forma de molde la totalidad de las luces vasculares. Microscópicamente, muestra signos vitales (Líneas de Zahn), pero sin signos de reacción entre endotelio y material tromboembólico, propios de fase I. El tamaño y localización de estos tromboémbolos sugieren que, cronológicamente, el primer émbolo fue el de la arteria pulmonar izquierda, probablemente coincidiendo con la clínica de disnea de 1 mes de evolución. El más reciente correspondería al de la arteria pulmonar derecha que, a su vez, es el más extenso y crítico, al comprometer todo el riego vascular del pulmón y, probablemente, sea el causante de la sintomatología de las últimas doce horas previas al éxitus. A su vez, esto apoya el hecho de que la cola coagulada del tromboémbolo de la arteria pulmonar izquierda representa una datación posterior ya que su presencia previa hubiese imposibilitado el paso del gran émbolo derecho, por lo que es un material coagulado peri/postmortem inherentemente ligado a las maniobras RCP y al proceso final de la muerte.

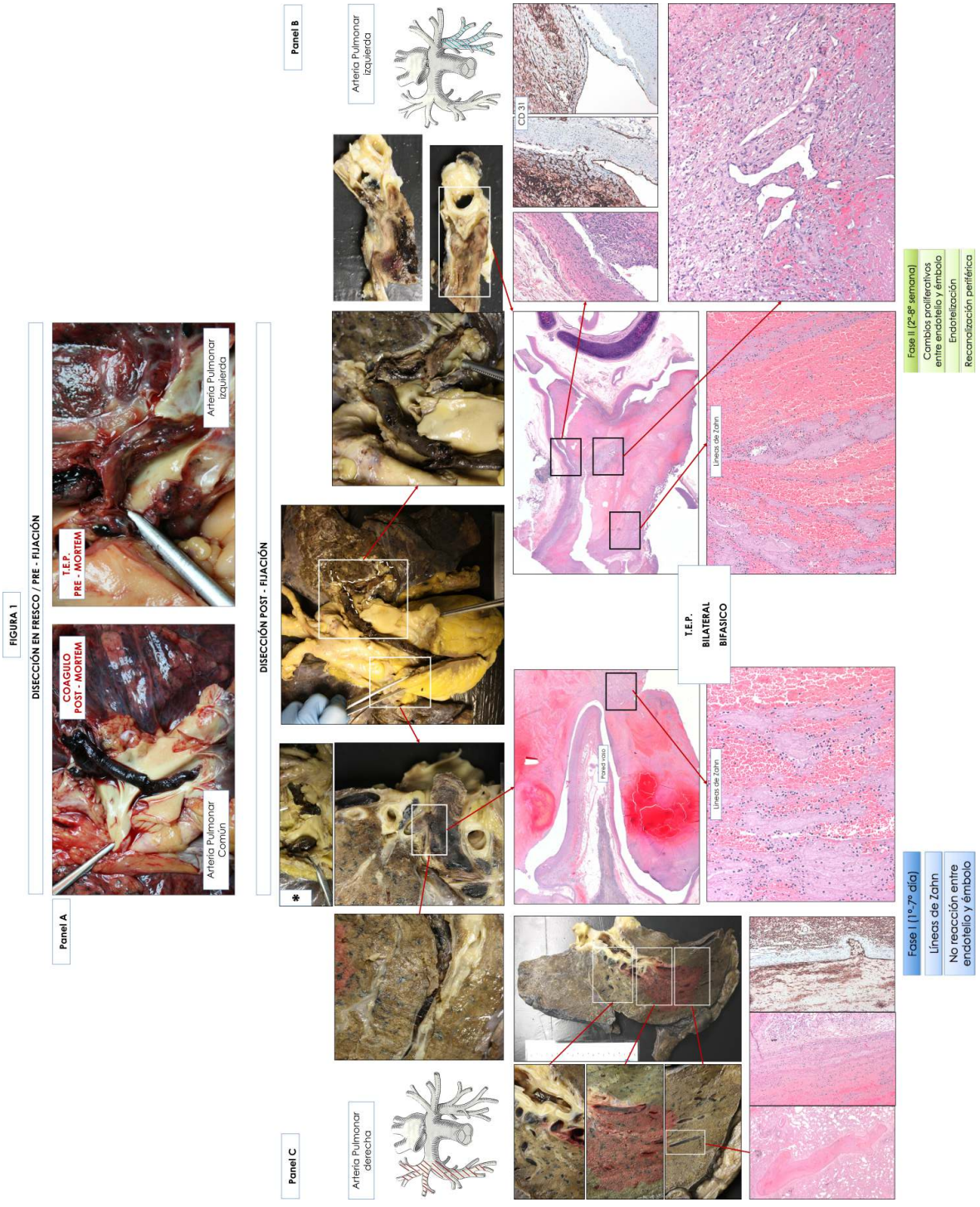

Figura 16.

Claves para diagnosticar adecuadamente el tromboembolismo pulmonar (tep) en la autopsia.
LUCENA J., PRIETO-CUADRA D.

7.2. CASO 2.

Paciente mujer de 83 años que ingresa por fractura traumática de cadera que precisó intervención quirúrgica, transfusión de concentrados de hematíes por anemización y evolución desfavorable con disnea y desaturación. Se descartó en Angio-TC la presencia de TEP observándose condensación pulmonar bilateral difusa, sugestivo de insuficiencia cardíaca, proceso infeccioso o embolismo graso. Ingresó en UCI precisando de Noradrenalina, intubación, fluidoterapia y antibioterapia empírica. En ecocardiograma se observó dilatación de cavidades derechas con insuficiencia tricuspidea asociada, hipotensión refractaria y bradicardia extrema. La causa de muerte sugerida, en ausencia de signos de TEP, fue un síndrome de distrés respiratorio del adulto por daño alveolar difuso con una lesión pulmonar aguda como consecuencia de transfusión de hemoderivados, conocido como Síndrome TRALI (Transfussion Related Acute Lung Injury), que provocó una insuficiencia respiratoria refractaria con hipotensión secundaria y finalmente la muerte.

Figura 17

En las imágenes macroscópicas se aprecian coágulos no adheridos en trayecto de salida de arteria pulmonar y ramas principales, cuyo calibre disminuye hasta hacerse filiforme conforme se ramifican las arterias pulmonares lobares, brillantes, rojo oscuros, no adheridos, sugestivos de coágulos postmortem. En las imágenes microscópicas se observa un corte transversal de coágulo con distribución desorganizada de componentes sanguíneos, así como un corte sagital con depósito eritrocitario inferior por la gravedad y una porción superior de componente plasmático sanguíneo.

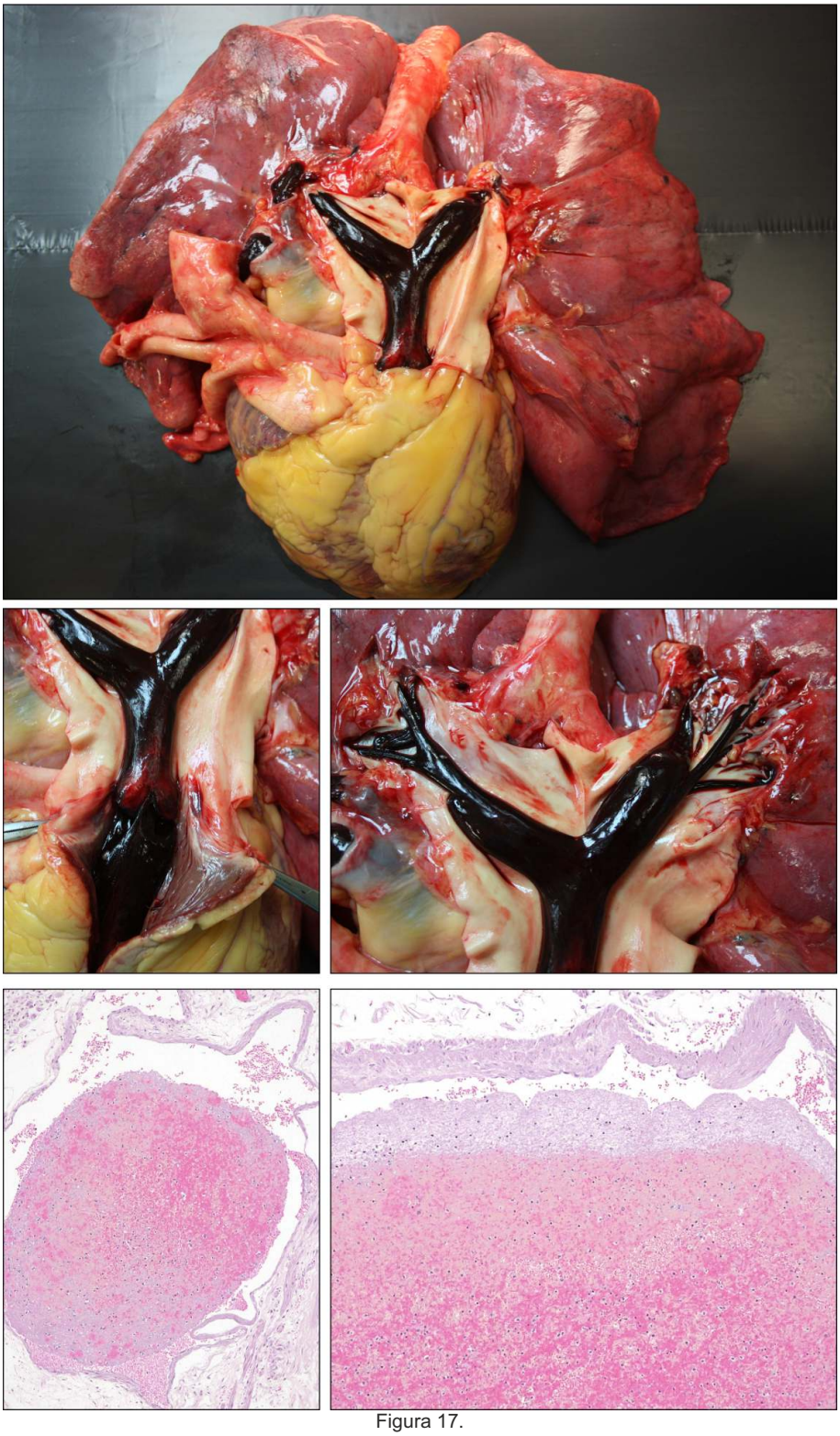

Figura 17.

Claves para diagnosticar adecuadamente el tromboembolismo pulmonar (tep) en la autopsia.
LUCENA J., PRIETO-CUADRA D.

8. BIBLIOGRAFÍA.

1. LUCENA J, RICO A, VAZQUEZ R, MARIN R, MARTINEZ C et al. Pulmonary embolism and sudden–unexpected death: Prospective study on 2477 forensic autopsies performed at the Institute of Legal Medicine in Seville. J Forensic Legal Med. 2009;16:196-201.

2. CALDER KK, HERBERT M, HENDERSON SO. The mortality of untreated pulmonary embolism in emergency department patients. Ann Emerg Med. 2005;45(3):302-310.

3. PALOMO JL. RAMOS V, PALOMO-GÓMEZ I, BAUTISTA MD, BLANES A. Abordaje del tromboembolismo pulmonar en la sala de autopsias. Cuad Med Forense. 2013;19(1-2):33-38.

4. RO A, KAGEYAMA N, TANIFUJI T, FUKUNAGA T. Pulmonary thromboembolism: Overview and update from medicolegal aspects. Legal Med. 2008;10:57-71.

5. LUCENA J. La dimensión sanitaria y social de la patología forense: El modelo de la muerte súbita. Discurso de ingreso como Académico Numerario Electo en la Real Academia de Medicina y Cirugía de Sevilla. Edita Real Academia de Medicina y Cirugía de Sevilla, 2023. ISBN 978-84-09-50311-7.

6. THEILADE J, WINKEL BG, HOLST AG, TFELT-HANSEN J, SVENDSEN JH, HAUNS S. A nationwide, retrospective analysis of symptoms, comorbidities, medical care and autopsy findings in cases of fatal pulmonary embolism in younger patients. J Thromb Haemost 2010; 8: 1723–1729.

7. VIRCHOW R. Thrombose und Embolie. Gefa¨ssentzu¨ndung und Septische Infektion. Gesammelte Abhandlungen zur Wissenschaftlichen Medicin. Frankfurt: Staatsdruckerei; 1856.

8. HSU WY, LANE HY, LIN CL, CAO CH. A population-based cohort study on deep vein thrombosis and pulmonary embolism among schizophrenia patients. Schizophr Res. 2015; 162(1-3):248-252.

9. GARAMENDI PM, LUCENA J, GÓMEZ M, SEGOVIA J. Pulmonar artery pathology. In: Lucena J, García–Pavía P, Suárez-Mier MP, Alonso–Pulpón L, Eds. Clinico-Pathological Atlas of Cardiovascular Diseases. Springer International Publishing. Switzerland, 2015. pp. 31-52.

10. SARVAIYA N, LAPITSKAYA Y, DIMA L, MANU P. Clozapine-Associated Pulmonary Embolism: A High-Mortality, Dose-Independent and Early-Onset Adverse Effect. Am J Ther. 2018;25:e434-e438.

11. SORIA JM, MORANTE PE, VILA J, SOUTO JC, et al. Multilocus genetic risk scores for venous thromboembolism risk assessment. J Am Heart Assoc. 2014;3(5):e001060.

12. MEIBNER L, SCHÜRMANN P, DÖRK T, HAGEMEIER L, KLINTSCHAR M. Genetic association study of fatal pulmonary embolism. Int Legal Med. 2021;135:143-151.

13. LUDWIG J. Handbook of autopsy practice. 3rd ed. Totowa, New Jersey: Humana Press, 2002

14. Morpurgo M, Schmid C. The spectrum of pulmonary embolism. Clinico-pathological correlations. Chest. 1995;107:18S-20S.

15. GROSHONG SD, TOMASHEFSKI SD JR, COOL CD. Pulmonary vascular diseases. In: Tomashefski SD Jr, Cagle PH, Farver CF, et al. Dail and Hammar´s Pulmonary Pathology. Volume 1: Non neoplastic diseases. 3rd Edition. Springer: New York, 2008.

16. MANSUETO G, COSTA D, CAPASSO E, VARAVALLO F, BRUNITTO G et al. The dating of thrombus organization in cases of pulmonary embolism: an autopsy study. BMC Cardiovasc Dis. 2019;19:250.

17. FINESCHI V, TURILLAZZI E, NERI M, POMARA C, RIEZZO I. Histological age determination of venous thrombosis: a neglected forensic task in fatal pulmonary thrombo-embolism. Forensic Sci Int. 2009;186:22–8.

18. KAPTEIN FHJ, KROFT LJM, HAMMERSCHLAG G, NINABER MK, BAUER MP, HUISMAN MV, KLOK FA. Pulmonary infarction in acute pulmonary embolism. Thrombosis Research. 2021;202;162–169.

19. TADLOCK MD, CHOULIARAS K, KENNEDY M, TALVING P, OKOYE O, AKSOY H, et al. The origin of fatal pulmonary emboli: a postmortem analysis of 500 deaths from pulmonary embolism in trauma, surgical, and medical patients. Am J Surg. 2015;29(6):959-968.